

张寅, 徐军明, 许勇刚, 等. 再次肝移植临床分析(见正文第 730 页)

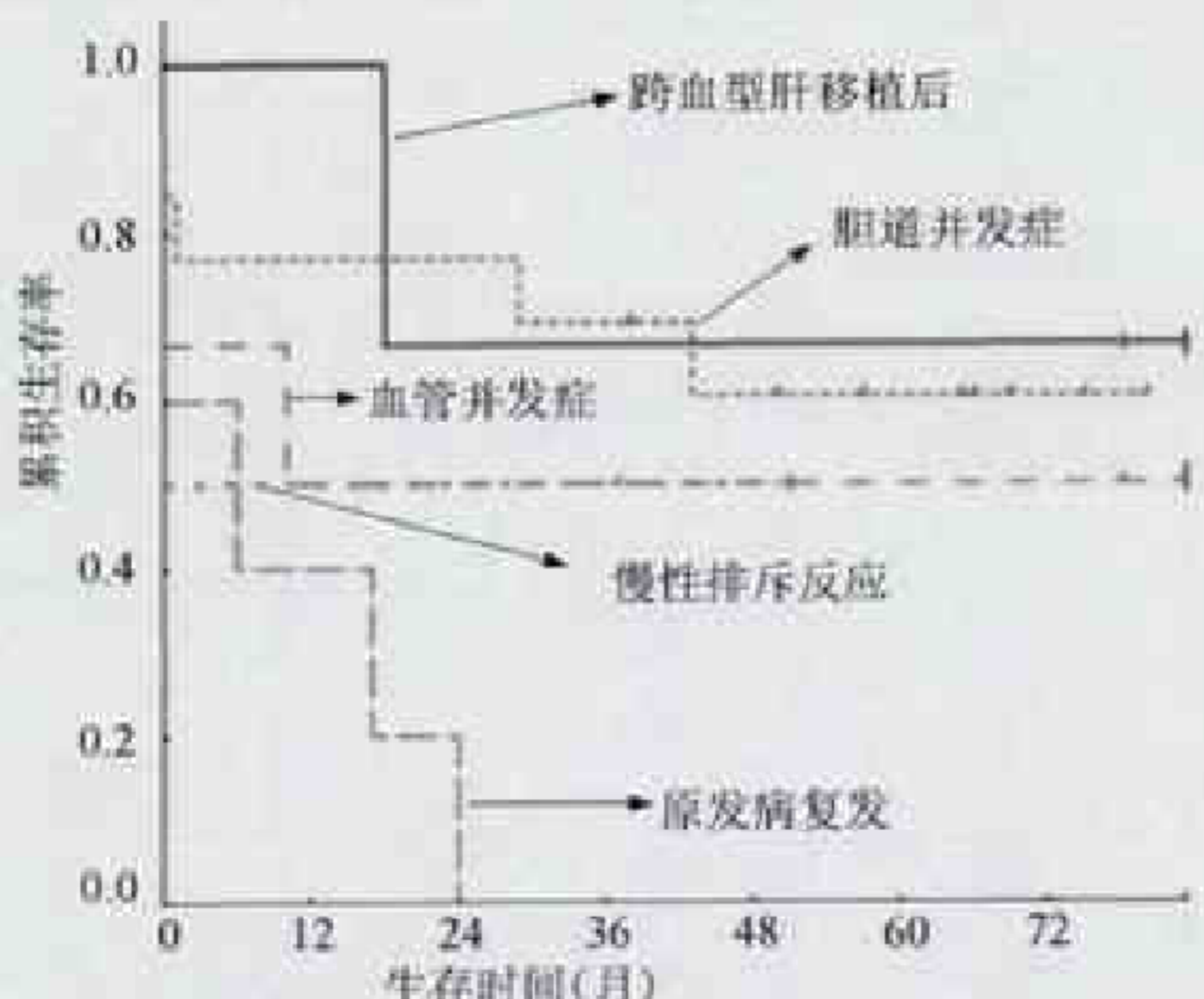


图1 不同再次移植适应证组生存率比较

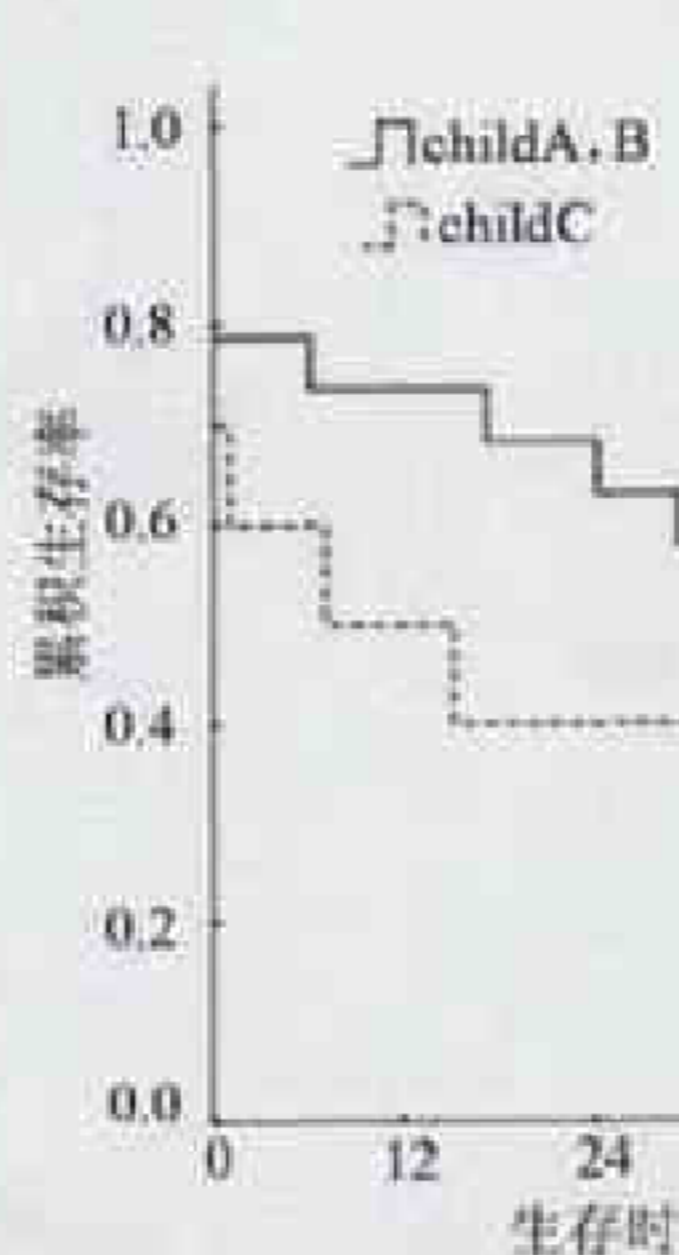


图2 Child-Pugh 评分对生存率的影响

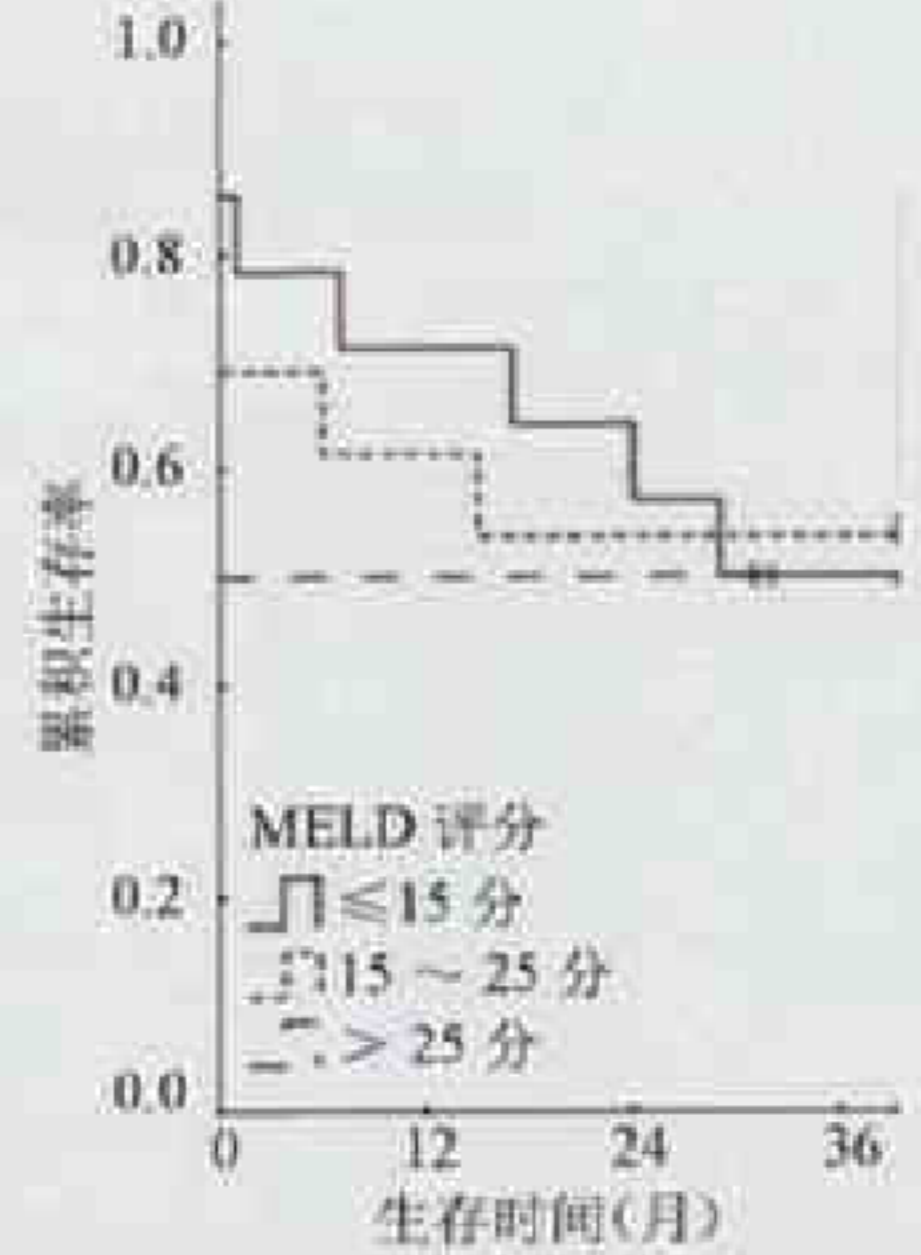


图3 MELD 评分对生存率的影响

麻益可, 林崇翔, 朱彤好, 等. 医用胶不同固定方式粘固兔上颌窦游离骨折片的骨愈合状况研究(见正文第 735 页)

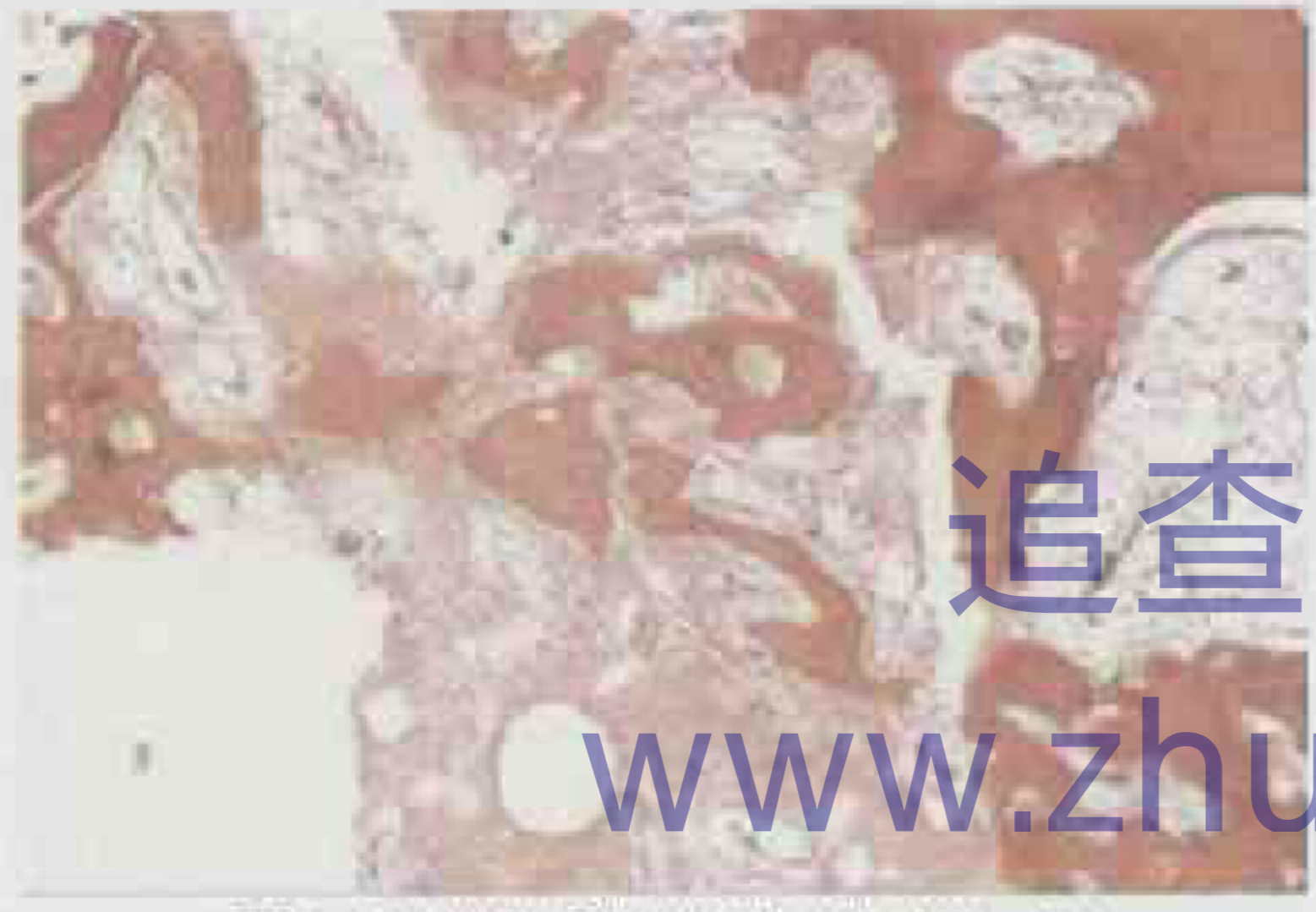

图4 对照组骨折片组织学切片(HE, ×40)

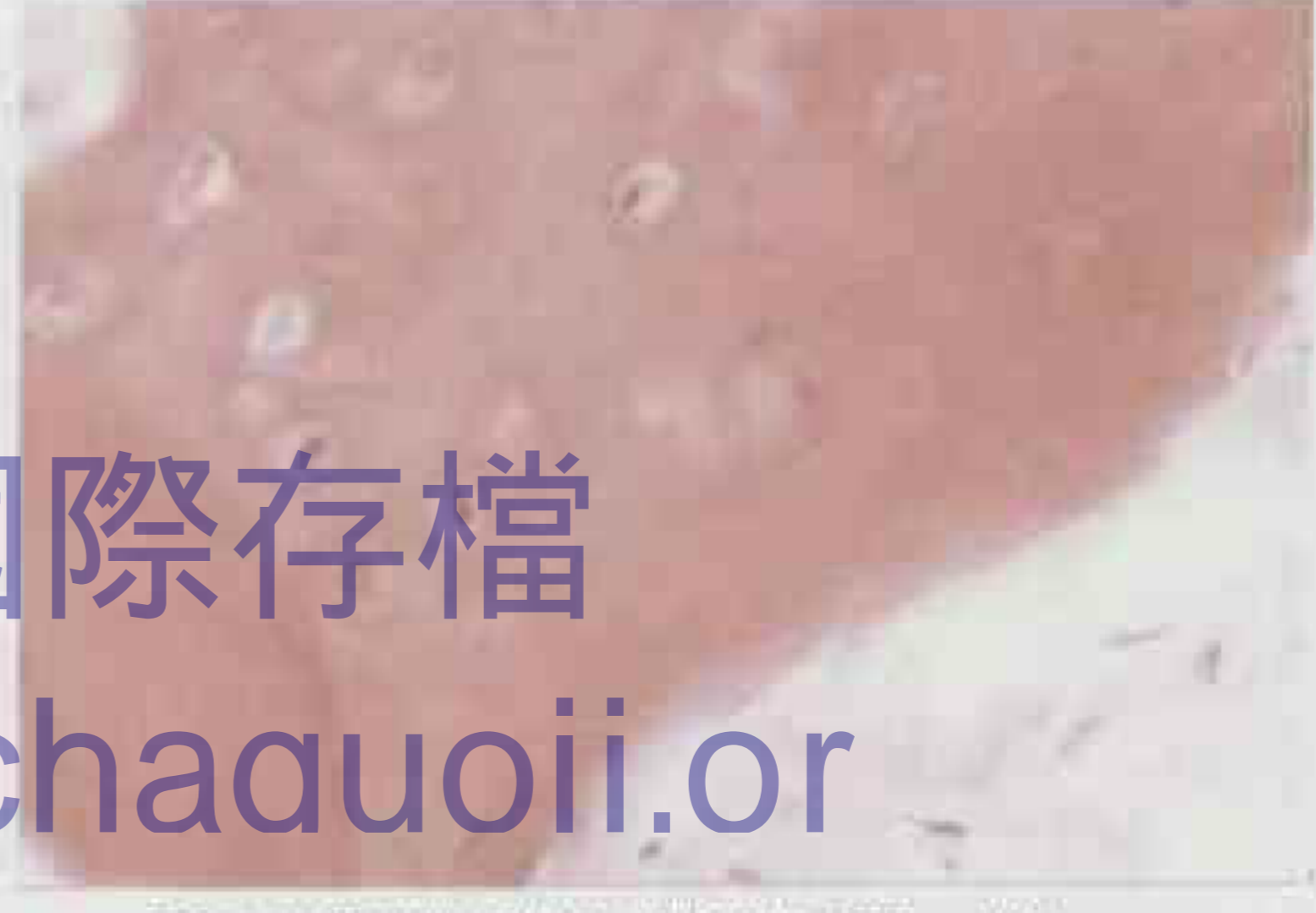

图5 对照组骨折片组织学切片(HE, ×400)

追查國際存檔
www.zhuichaguoi.or

司徒明珠, 严贇, 张宁霞. 超声造影对甲状腺结节的诊断价值(见正文第 824 页)

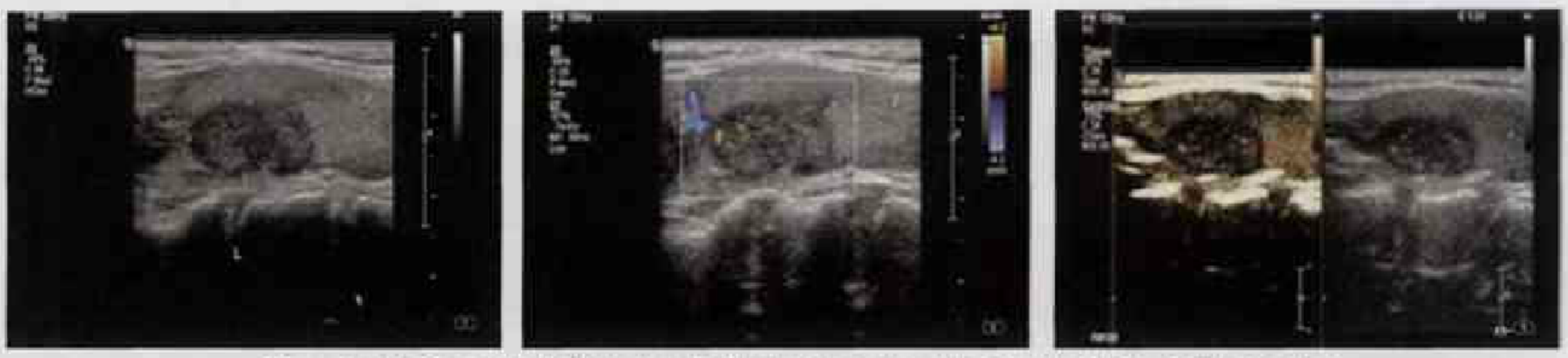

图6 病灶为低回声光团, CDFI 见少许分支状血流信号, 造影后病灶呈低增强。病理为乳头状癌。

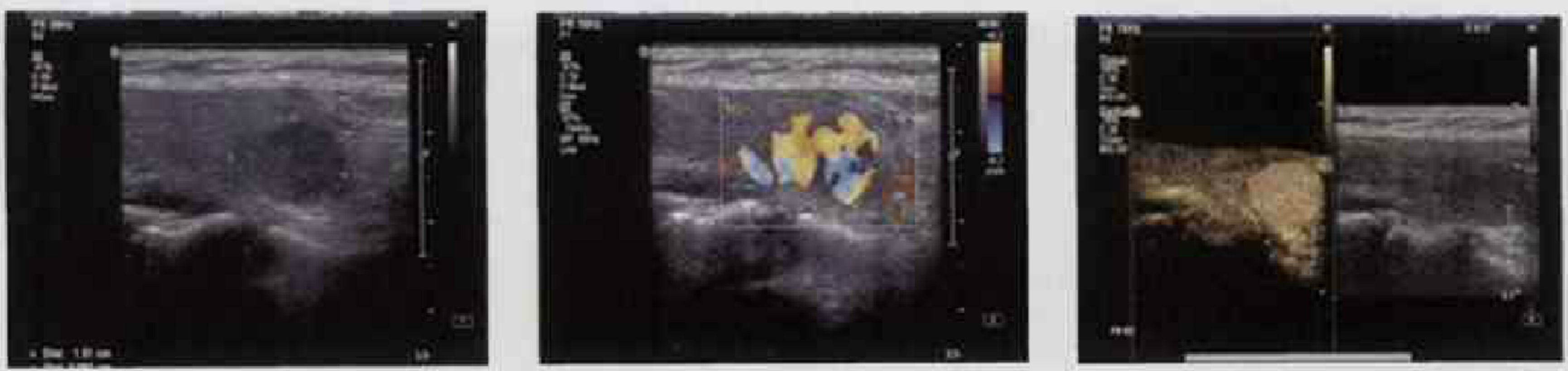

图7 病灶为低回声光团, CDFI 其内见丰富血流信号, 造影后病灶呈均匀性高增强。病理为结节肿。