http://www.doc88.com/p-6731656797484.html
地理中考冲刺 美凯龙家具 健康档案管理 客服培训 护理专业论文
眼袋怎么消除 学生如何瘦腿 工程报价书 家具营销策划 刘诗诗结婚照 工程经济论文

深低温长期保存角膜穿透移植术后角膜内皮分析

刘红山　戴　玲　秦　勇　龚向明　冯宗榴

广州市眼库　510095

目的：了解深低温长期保存角膜移植术后植片内皮细胞的情况。

方法：应用深低温长期保存 30 天～50 个月（平均 25.0±11.9 个月）青壮年供体眼角膜完成穿透性角膜移植 24 例（24 眼）。供眼角膜深低温保存采用 Kaufman-Capella 冷冻保存及复温技术。全部患者角膜植片一直保持透明，术后未曾出现移植免疫排斥反应，手术操作均由同一医生完成。术后 2～13（平均 5.5±2.2）个月，应用接触式角膜内皮显微镜及与其同步显示的角膜内皮细胞分析仪对角膜植片中央进行观察和分析。

结果：角膜植片平均内皮细胞密度达 1769.6±493.7 个/mm，变异系数为 31.3±11.4%，六角形细胞出现率为 59.0±6.9%；植片内皮细胞密度与供体年龄、细胞面积变异系数呈负相关，与深低温保存时间以及受体年龄无关；六角形细胞出现率与植片内皮细胞密度呈正相关，与面积变异系数呈负相关，与术后随访时间无相关性。

结论：深低温长期保存角膜可满足穿透性角膜移植的需要。

关键词：角膜移植　深低温保存　角膜内皮细胞　角膜内皮显微镜

Specular microscope on PKP with long-term cryopreserved cornea

Liu Hongshan, Dai Ling, Qin Yong, Gong Xiangming, Feng Zongliu

Guangzhou Eyebank, *Guangzhou* 510095, *China*

追查國際存檔 www.zhuichaguoji.org

Objective: To study the status of corneal endothelium after the penetrating keratoplasty (PKP) with long-term cryopreserved cornea.

Methods: 24 cases (24 eyes) were performed PKP with young adult cadaver cornea that had been cryopreserved for 30 days to 50 months, averaging 25.0±11.9 months. The Kaufman-Capella cryopreservation technique was used. All transplants were clear and no postoperative rejection occurred. One surgeon performed all operations. Corneal endothelium were checked and analyzed with contact EM-1000 and a matched computer analysis system, Corneal Endothelium Cell Analyzer EM-1020, at 2 to 13 months (mean 5.5±2.2) postoperatively.

Results: The mean postoperative corneal endothelial cell density was 1769.6±493.7 cells/mm^2, the average square area CV of single cell was 31.3±11.4%. Frequency of hexagonal cells was 59.0±6.9%. Corneal endothelial cell density decreased with donor age and area CV, but had no any correlation with cryopreserved time and recipient age. Frequency of hexagonal cells had shown a high positive correlation with endothelial cell density, and a significant negative correlation with CV, but no correlation with postoperative time.

Conclusions: Long-term cryopreserved cornea seems useful for PKP.

Key words: Corneal transplantation, Cryopreservation, Corneal endothelium, Specular microscope

角膜内皮细胞在维持角膜透明性方面扮演着重要角色，最大限度地延长和保存角膜内皮细胞活性是所有眼库保存角膜所追求的目标。深低温保存角膜技术为最大程度延长角膜内皮细胞活性，为临床开展角膜移植创造了极为便利的条件，国内外许多眼科工作者在应用深低温保存角膜进行角膜移植的工作中获得了满意的临床结果[1～5]。然而，术后植片角膜内皮细胞的命运尚不十分清楚，我们开展深低温长期保存角膜技术以来，为临床开展角膜移植工作提供了极为便利的条件，现将部分患者术后角膜内皮情况报道如下。

资料与方法

一、一般资料：收集 1996 年以来我单位应用青壮年供体行角膜移植手术患者 24 例（24 眼），男 14 例（14 眼），女 10 例（10 眼）；年龄为 19～59 岁，平均 35.5 岁。角膜病变分别为陈旧性角膜瘢痕 9 眼，感染性角膜病变合并角膜穿孔术后炎症控制良好者 15 眼（其中，真菌感染 4 眼、单疱病毒感染 7 眼、细菌感染 4 眼）。全部患者所应用的供眼角膜均经过深低温长期保存，术后植片保持透明，未曾出现移植免疫排斥反应，所有手术操作由同一医生完成。

二、供眼与角膜保存方法：供体死因均为猝死，

年龄 20～43 岁，平均 30.4±5.4 岁；摘除供眼时间为死后 30 分钟至 3 小时，平均 1.7±1.1 小时；4℃湿房保存 1～3 小时，平均 2.1±0.9 小时。按照作者以往介绍的供眼降温前处理和程序降温方法进行降温，之后进行深低温长期保存[3]。本组角膜深低温保存时间分别为 30 天至 50 个月（4 年 2 个月），平均 25.0±11.9 个月。

三、供眼角膜复温与手术技术：术前 30 分钟按照作者以往曾经介绍的角膜复温技术复温[3]。术中由 20% 人体血清白蛋白（Centeon，Germany）中取出角膜，立即在内皮面涂玻璃酸钠（山东正大福瑞达公司），然后按照手术要求由内皮应用真空环钻制作植片，其余操作同常规穿透性角膜移植术。

四、角膜内皮细胞分析与检测时间

应用接触式镜面反射显微镜（Speclar Microscope EM－1000，Tomey）及同步显示的角膜内皮细胞分析仪（Corneal Endothelium Cell Analyzer EM－1020，Tomey）对植片中央进行细胞的观察和分析。24 例（24 眼）患者角膜内皮细胞分析时间为 2～13 个月，平均 5.5±2.2 个月。

结　果

追查國際存檔

应用青壮年供体深低温长期保存角膜行穿透性角膜移植术后，所有角膜植片均可见以正六角形细胞为主的清晰细胞镶嵌式结构，细胞排列整齐，偶见较大失去六角形形态的多角细胞（图 1、2），植片角膜内皮细胞情况见附表，平均每个植片被连续分析细胞数为 126±53.6 个，分析区植片厚度为 588±44.6um。

www.zhuichaguoji.org



图 1　应用深低温保存 44 个月角膜施行穿透性角膜移植术后 6 个月，平均细胞面积 337.49um，平均细胞密度 2963.02 个/mm，面积变异系数（CV）25.6%，六角形细胞出现率 64.2%



图 2　应用深低温保存 31 个月角膜施行穿透性角膜移植术后 10 个月，平均细胞面积 680.54um，平均细胞密度 1469.42 个/mm，面积变异系数（CV）19.54%，六角形细胞出现率 70.7%

表　　深低温长期保存角膜穿透性移植术后植片内皮细胞情况表（$\bar{X}\pm S$）

细胞参数	细胞面积（μm^2）	细胞密度（个/mm^2）	变异系数（%）	最大细胞面积（μm^2）	最小细胞面积（μm^2）	五角形细胞出现率（%）	六角形细胞出现率（%）	七角形细胞出现率（%）
均值	604.1±151.7	1769.6±493.7	31.3±11.4	1411.1±726.1	234.4±67.4	21.1±4.1	59.0±6.9	17.4±3.2
分布	320.1～861.4	1160.9～3124	19.5～59.8	593.1～3752.1	120.6～433.9	14.6～30.9	48.7～70.7	12.3～25.5

一、术后植片内皮细胞密度与供体年龄的关系

24 例角膜植片内皮细胞密度与供体年龄呈负相关（图 3），相关系数 r＝－0.641，t＝3.916，P＝0.0007。

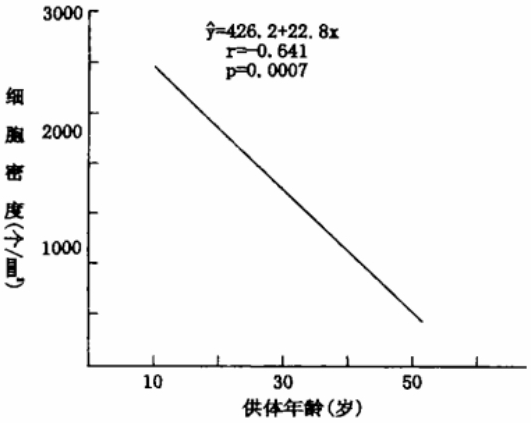

图 3　角膜植片内皮细胞密度与供体年龄的关系

二、供眼摘除时间与术后植片内皮细胞密度的关系

供眼摘除时间与术后角膜植片内皮细胞密度无显著相关性，相关系数 r＝－0.021，t＝0.098，P＝0.923。

三、深低温保存角膜时间与术后植片内皮细胞密度的关系

供眼角膜深低温保存时间与术后角膜植片角膜内皮细胞密度无显著相关性，相关系数 r＝0.164，t＝0.781，P＝0.443。

四、细胞面积变异系数与术后植片内皮细胞密度的关系

术后角膜植片内皮细胞密度与细胞面积变异系数呈负相关关系（图 4），相关系数 r＝－0.687，t＝4.433，P＝0.0002。

中石油远程培训　温室大棚造价　远程教育学院　高考模拟填自愿　凉皮机　中学生如何瘦脸
电话销售开场白　化验室设备　租房合同下载　汽车电路维修　预科招生　装修预算清单

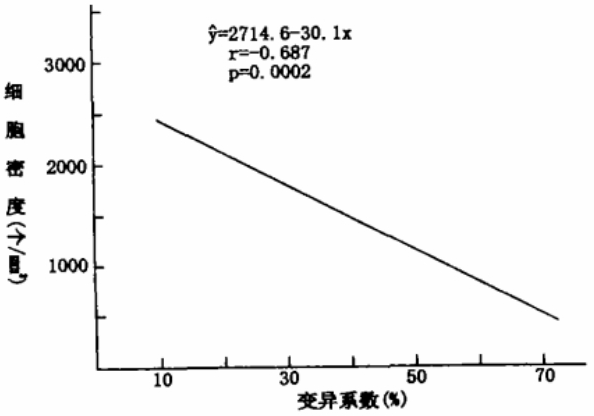

图 4　角膜植片内皮细胞密度与细胞变异系数的关系

五、六角形细胞出现率与术后植片内皮细胞密度的关系

角膜植片六角形内皮细胞出现率与术后内皮细胞密度呈正相关（图 5），相关系数 r = 0.624，t = 3.743，P = 0.0011。

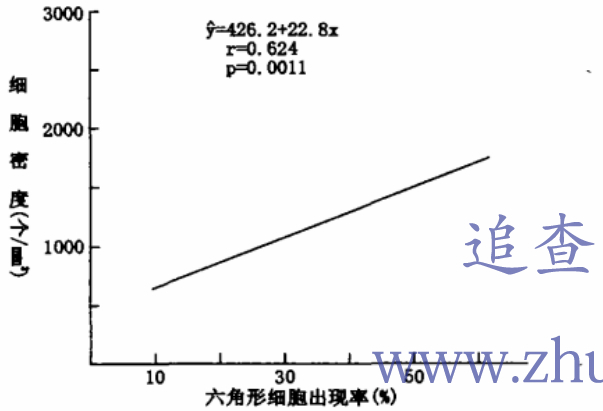

图 5　角膜植片内皮细胞密度与六角形细胞出现率的关系

六、受体年龄与术后角膜植片内皮细胞的关系

受体年龄与术后植片角膜内皮细胞密度无显著相关关系，相关系数 r = −0.253，t = 1.228，P = 0.232。

七、六角形细胞出现率与细胞面积变异系数的关系

六角形细胞出现率与细胞变异系数呈负相关（图 6），r = −0.536，t = 2.978，P = 0.0069。

八、六角形细胞出现率与手术后随访时间的关系

六角形细胞出现率与手术后随访时间无显著相关关系，r = 0.156，t = 0.742，P = 0.466。

讨　论

角膜内皮细胞的数量和功能是维持角膜透明的重要因素，角膜内皮细胞的愈合储备优劣是角膜移植术后植片存活透明的关键。各种角膜保存技术的核心目的是最大限度的保存和延长角膜内皮细胞的生物活性，以满足临床更加方便地开展角膜移植的需要，深低温长期保存角膜技术是此保存技术领导中最具代表性的一种。

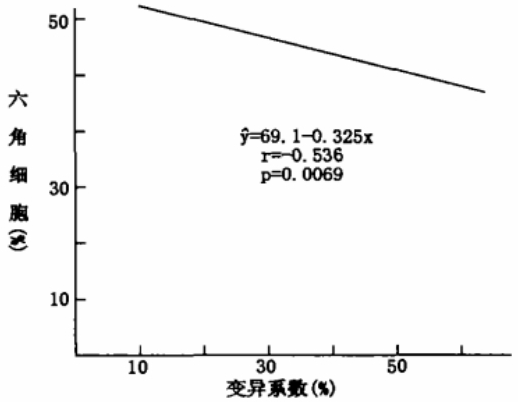

图 6　六角形细胞出现率与细胞变异系数的关系

深低温保存角膜技术被临床应用以来，为开展角膜移植提供了极好的便利条件，尤其是在需要紧急施行角膜移植的工作中发挥了更加重要的作用[1]。有关深低温长期保存角膜移植术后对角膜内皮细胞的系统研究较少，且结果多不理想[1～3]。鉴于此，作者为了了解深低温保存角膜移植术后植片角膜内皮的状况，全部选用青壮年供体角膜作为研究对象，且术后没有发生对植片内皮细胞造成损害的疾患记载。研究结果显示术后植片平均角膜内皮细胞密度为 1769.6 (1160.9 ～ 3124) 个/mm，高于以往作者报告结果[1,2]。究其原因应与以下因素有关：①被保存角膜均来自于青壮年猝死供体，结果显示植片角膜内皮细胞密度与供体年龄呈显著负相关关系；②供体死亡后早期（3 小时以内）摘除供眼，经过短时间（3 小时以内）4℃湿房保存后进行系统降温前冷平衡处理，保持了良好的角膜内皮细胞活性，降低了因为供体生命的终结、眼内代谢下降而造成的内皮细胞死亡；③降温采用了准确控制降温速率的程序降温仪和优选出的降温程序；④术中加强了对植片角膜内皮细胞的保护，尤其是避免了术中角膜内皮和虹膜间的直接接触，减少了后弹力层皱褶发生，有可能在减少对角膜内皮的机制性摩擦和降低内皮细胞凋亡方面发挥了作用[4]；⑤术后随访时间也是影响因素之一，本文分析结果显示术后角膜内皮细胞密度与随访时间有负相关关系。但可以预测未来数十年植片仍然可以保持良好的内皮“泵功能”作用。近期研究显示，穿透性角膜移植术后第一年和术后 6 周比较仅有少量细胞损失，而角膜移植术后 20 年的随访结果显示每年角膜内皮细胞的损失低于 1%[5,6]。

国内王氏在研究深低温保存角膜超微结构中发现，深低温长期保存角膜内皮细胞形态与保存时间无

追查國際存稿
www.zhuichaguoji.org

关[7]。本文通过分析深低温保存角膜时间与角膜移植术后植片角膜内皮细胞密度无相关性，证明在深低温状态下可以很好保持角膜内皮细胞的持久稳定性，从而使深低温长期保存角膜技术成为可以最大限度在保持和延长角膜内皮细胞活性的有效方法。另外，有研究表明穿透性角膜移植术后角膜内皮细胞密度除与供体年龄有关外，尚与受体年龄有关[8]。不过，本文资料分析显示受体年龄与术后内皮细胞密度无显著相关性，这可能有与术后时间短有关。

六角形细胞是角膜内皮细胞中最重要的细胞形态，在维持角膜内皮的稳定性方面具有重要作用，每有一个六角形细胞损失则有两个六角形细胞分别转变为一个五角细胞和一个七角细胞。应用深低温长期保存角膜移植术后 1 年内，六角形细胞出现率与术后随访时间无关，仅与细胞面积变异程度的减少而增加。六角形细胞并不随术后时间的延长而降低，说明这一时期角膜内皮细胞的变化是轻微的，这更有助于保持植片角膜内皮细胞的长期稳定性。

参考文献

〔1〕Brunette I，Le Francois M，Tremblay MC，et al．Corneal transplant tolerance of cryopreservation．Cornea　2001　20：590
〔2〕Ruusuvaara P，Setala K．Long-term follow-up of cryopreserved cornel endothelium．A specular microscopic study．Acta Ophthalmol（Copenh）　1988　66：687
〔3〕王传富，刘金刚，鞠明诚，等．深低温长期保存角膜穿透性角膜移植的研究．中华眼科杂志　1990　26：17
〔4〕Albon J，Tullo AB，Aktar S，et al．Apoptotic have a close correlation with corneal folding and overall quality．Invest Opthalmol Vis Sci　2000　41：2887
〔5〕Nguyen NX，Seitz B，Langenbucher A，et al．〔Transplant endothelium and measuring corneal thickness after non-high-risk keratoplasty with briefly or long-term preserved corneal donor tissue．〕．Klin Monatsbl Augenheilkd　1999　215：169
〔6〕Vasara K，Setala K，Ruusuvaara P．Follow-up study of human corneal endothelial cells，photographed in vivo before enucleation and 20 years later in grafts．Acta Ophthalmol Scand　1999　77：273
〔7〕王传富，刘金刚，孙为荣，等．深低温长期保存眼组织的研究《鉴定报告书》　1993　7
〔8〕Uphoff J，Bendnarz J，Engelmann K．Follow-up of endothelial cell density after perforating keratoplasty．Effect of donor and recipient-related factors．Ophthalmologe　2001　98：550

（2002 年 2 月收稿）

手术治疗早期急性视网膜坏死

追查國際存檔

张　敏*　胡玉章

四川大学华西医院　556000
黔东南州卫生学校眼科*　556000

www.zhuichaguoji.org

宋××　女性　22 岁　农民　以左眼红痛伴视力突然下降 24 天入院，右眼半年前不明原因视力下降，在某医院诊治，诊断为视网膜脱离，因经济原因而放弃治疗。

右眼光感，左 0.02（不能矫正）。眼压正常，左眼结膜不充血，角膜后 Kp（－），房水闪光（＋），虹膜纹理清晰，瞳孔圆（3mm），无粘连，对光反射迟钝，晶体透明，玻璃体较浓厚混浊，少量出血。后极眼底较模糊，隐约可见视乳头，周边视网膜面隐约可见一些黄白色炎性渗出。右眼前节无异常，玻璃体混浊较重，视网膜呈漏斗状全脱离，周边视网膜广泛坏死，呈鱼网状裂孔，遍布整个坏死区，其间有一些黄白色炎性渗出，动静脉血管管径变细。B 超检查：提示玻璃体混浊。入院诊断为双眼急性视网膜坏死。

入院 3 天后，在局麻下行左眼巩膜外环扎、玻璃体切割、C_3F_8 充填术。在切除混浊的玻璃体及机化膜后，见视网膜周边部广泛的黄白色炎性渗出和细小的出血点，同时伴有较多的闭塞的小血管。后极部视网膜呈青灰色，动静脉血管管径基本正常，未见视网膜脱离。术中对周边视网膜病灶区光凝，光凝不确切的部位给予眼球外直视下冷凝。经气——液交换后，注入 C_3F_8。术后仰位休息，经抗炎抗病毒治疗 1 周，左眼恢复良好、视网膜复贴，色泽逐渐变红润。视网膜周边部的炎性渗出有所吸收，视力数指/30cm。门诊随诊一个半月，视力稳步提高，矫正视力 0.3。

讨论：本病诊断主要依据及其临床特点具三大临床征象：急性葡萄膜炎、视网膜动脉周围炎和视网膜脱离。其依据为起病急骤、病程进展较为规律、经久难愈、预后差，玻璃体严重混浊，眼底周边部有黄白色的渗出、出血、小动脉闭塞，后期出现视网膜脱离。急性视网膜坏死的病因，多数学者认为与巨细胞病毒感染有关，主张抗病毒治疗，如无环鸟苷等药物，同时加用皮质类固醇以减轻眼内的炎性反应。如果视网膜脱离则需手术治疗，但往往预后较差。在健眼如发现早期的炎性病灶区，有人主张辅以激光治疗。本例患者的左眼虽未发生视网膜脱离，由于玻璃体混浊较重，且周边部视网膜有明确的炎性病灶区，加之右眼近乎失明的情况，因此对该患者左眼施行玻璃体切除术，既可清除混浊、机化的玻璃体，对早期的病灶进行光凝和冷凝处理，更可清除眼内存留的抗原抗体复合物，促进眼内炎症的尽快平息消退，病灶消除。本例患者在随访过程中，矫正视力恢复到 0.3，视网膜完全复贴，周边部病灶区已全部色素变，炎性渗出吸收。因此，玻璃体切除术对早期急性视网膜坏死病例的治疗不失为一种有效的手段。

（2001 年 11 月收稿）

家具营销策划　工程经济论文　刘诗诗结婚照　健康档案管理　美凯龙家具　客服培训
地理中考冲刺　护理专业论文　工程报价书　清脂酵素　学生如何瘦腿　眼袋怎么消除
该用户还上传了这些文档

积极推进小湾
水电站的建设

积极参与市场
竞争 努力完善

秧地坡拦河坝
7#闸墩围封加

秦皇岛港海域
余流输沙对锚

秦皇岛市水资
源持续利用研

秦岭电厂粉煤
灰水力冲填筑

秦岭南麓地区
地下水开采的

秦山核电厂一
期海堤原型观

秦山核电二期
工程挡浪墙的

发表评论

验证码： 换一张

☐ 匿名评论

提交

关于我们

关于道客巴巴
网站声明
人才招聘
网站地图
联系我们

帮助中心

会员注册
文档下载
如何获取积分

关注我们

新浪微博 加关注
腾讯微博 收听

官方公共微信

道客巴巴网站 版权所有 | ©2008-2014 | 网站备案：京ICP备12004711号 京公网安备1101082111号

客服QQ